FACULTÉ DE MÉDECINE DE PARIS

ANNÉE 1938 N° 297

THÈSE

POUR LE

DOCTORAT EN MEDECINE

(DIPLOME D'ÉTAT)

PAR

LE GUERN (Olivier-Yves-Marie)

Né le 2 Mai 1911, à Plouigneau (Finistère)

DE L'INVOLUTION UTÉRINE

jugée par l'Hystérographie

APRÈS RŒNTGENTHÉRAPIE DU FIBROME UTÉRIN

Président de Thèse : M. HARVIER, *Professeur*

PARIS
LIBRAIRIE LE FRANÇOIS
91, BOULEVARD SAINT-GERMAIN, 91

1938

FACULTÉ DE MÉDECINE DE PARIS

ANNÉE 1938 N°

THÈSE

POUR LE

DOCTORAT EN MEDECINE

(DIPLOME D'ÉTAT)

PAR

LE GUERN (Olivier-Yves-Marie)

Né le 2 Mai 1911, à Plouigneau (Finistère)

DE L'INVOLUTION UTÉRINE

jugée par l'Hystérographie

APRÈS RŒNTGENTHÉRAPIE DU FIBROME UTÉRIN

Président de Thèse : M. HARVIER, *Professeur*

PARIS
LIBRAIRIE LE FRANÇOIS
91, BOULEVARD SAINT-GERMAIN, 91

1938

Le Doyen..... TIFFENEAU

I. — PROFESSEURS

	MM.
Anatomie	ROUVIÈRE.
Physiologie	LÉON BINET.
Physique médicale	STROHL.
Chimie médicale	POLONOVSKI
Bactériologie	ROBERT DEBRÉ.
Parasitologie et histoire naturelle médicale	BRUMPT.
Pathologie et thérapeutique générale	BAUDOUIN.
Pathologie médicale	ABRAMI
Pathologie chirurgicale	CHEVASSU.
Anatomie pathologique	N.
Histologie	CHAMPY.
Pharmacologie et matière médicale	TIFFENEAU.
Thérapeutique	HARVIER.
Hygiène et médecine préventive	TANON.
Médecine légale	BALTHAZARD.
Histoire de la médecine et de la chirurgie	LAIGNEL-LAVASTINE.
Pathologie expérimentale et comparée	FIESSINGER.
Hydrologie thérapeutique et climatologie	Maurice VILLARET.
Clinique médicale	LOEPER CARNOT. CLERC. MARCEL LABBÉ.
Hygiène et clinique de la première enfance	LEREBOULLET.
Clinique des maladies des enfants	NOBECOURT.
Clinique des maladies mentales et des maladies de l'encéphale	H. CLAUDE.
Clinique des maladies cutanées et syphilitiques	GOUGEROT.
Clinique des maladies du système nerveux	GUILLAIN.
Clinique des maladies infectieuses	LEMIERRE.
Clinique chirurgicale	CUNEO GOSSET GREGOIRE LENORMANT.
Clinique ophtalmologique	TERRIEN.
Clinique urologique	MARION.
Clinique d'accouchements	COUVELAIRE. JEANNIN. BRINDEAU.
Clinique gynécologique	MOCQUOT.
Clinique chirurgicale infantile et orthopédie	OMBREDANNE.
Clinique thérapeutique médicale	RATHERY.
Clinique oto-rhino-laryngologique	LEMAITRE.
Clinique thérapeutique chirurgicale	PIERRE DUVAL.
Clinique propédeutique	SERGENT.
Clinique de la Tuberculose	BEZANÇON.
Clinique chirurgicale orthopédique de l'adulte	MATHIEU.
Clinique cardiologique	LAUBRY.
Assistance Médico-Sociale	CROUZON.
Professeurs sans chaire	HOVELACQUE MULON. OLIVIER. VERNE.

R. UNIV. BIBLIOTHEEK LEIDEN

IV. — AGRÉGÉS CHARGÉS DE COURS DE CLINIQUE ANNEXE

A TITRE PERMANENT

MM.	
ALAJOUANINE. AUBERTIN. BRULÉ. CHABROL. CHIRAY. DONZELOT. DUVOIR. LIAN. PASTEUR-VALLERY-RADOT. SEZARY.	Clinique médicale

MM.	
BASSET. BROCQ. CADENAT. HEITZ-BOYER. GATELLIER. MOURE. QUENU. SCHWARTZ. VELTER.	Clinique chirurgicale

MM.	
ECALLE LE LORIER LÉVY-SOLAL METZGER	Clinique obstétricale.

V. — CHARGÉS DE COURS

	MM.
Education physique	CHAILLEY-BERT, agrégé.
Radiologie clinique	LEDOUX-LEBARD.
Stomatologie	RUPPE.
Puériculture	WEIL-HALLÉ.

Par délibération en date du 9 décembre 1798, l'Ecole a arrêté que les opinions émises dans les dissertations qui lui seront présentées doivent être considérées comme propres à leurs auteurs et qu'elle n'entend leur donner aucune approbation ni improbation.

III. — AGRÉGÉS RAPPELÉS A L'EXERCICE

POUR LE SERVICE DES EXAMENS

	MM.
Pathologie chirurgicale..	ALGLAVE.
Pharmacologie	BUSQUET.
Physiologie	CHAILLEY-BERT.
Obstétrique	GUÉNIOT.
Pathologie chirurgicale..	LARDENNOIS.
Anatomie pathologique..	LEROUX.
Parasitologie	NEVEU-LEMAIRE.
Obstétrique	VAUDESCAL.

II. — AGRÉGÉS EN EXERCICE

	MM.
Pathologie chirurgicale..	MENEGAUX
Pathologie chirurgicale..	AMELINE.
Pathologie médicale	BARIETY.
Pathologie médicale.....	BÉNARD Henri.
Pathologie médicale.....	BERNARD Etienne.
Hydrologie.....	BESANÇON Justin.
Pathologie médicale.....	BOULIN.
Histologie	BULLIARD.
Pathologie médicale.....	CATHALA.
Pathologie médicale.....	CHEVALLIER.
Pathologie médicale	COSTE.
Physique	DOGNON.
Urologie	FÉY.
Parasitologie	GALLIARD.
Bactériologie	GASTINEL.
Pathologie chirurgicale..	DE GAUDART D'ALLAINES.
Physiologie	GAYET.
Pathologie médicale.....	DE GENNES.
Histologie	GIROUD.
Pathologie médicale.....	HAGUENAU.
Oto-rhino-laryngologie ..	HALPHEN.
Pharmacologie	HAZARD.
Anatomie pathologique..	HUGUENIN.
Hygiène	JOANNON.
Obstétrique	LACOMME.
Obstétrique	LANTUÉJOUL.
Pathologie médicale.....	LAROCHE Guy.
Pathologie médicale	LELONG.
Pathologie expérimentale	LEMAIRE.
Pathologie chirurgicale..	LEVEUF.
Pharmacologie	Mlle J. LEVY.
Neurologie et Psychiâtrie	LEVY-VALENSI.
Pathologie médicale.....	MOREAU.
Pathologie chirurgicale..	MOULONGUET.
Pathologie médicale.....	MOLLARET
Pathologie médicale.....	MOUQUIN.
Anatomie pathologique..	OBERLING.
Pathologie chirurgicale..	PETIT-DUTAILLIS.
Médecine légale.....	PIÉDELIÈVRE.
Obstétrique	PORTES.
Ophtalmologie	RENARD.
Physiologie	RICHET.
Chimie biologique.....	SANNIÉ.
Pathologie chirurgicale..	SÉNÈQUE.
Pathologie expérimentale	TROISIER.
Pathologie médicale.....	TURPIN.
Obstétrique	VIGNES.
Pathologie chirurgicale..	WILMOTH.

A LA MEMOIRE DE MON FRERE FRANCIS

étudiant en médecine

A CEUX QUE J'AIME

A MES CAMARADES

A MES AMIS

A Monsieur le Professeur HARVIER

Professeur de thérapeutique à la Faculté de Médecine de Paris

Qui a bien voulu nous faire l'honneur d'accepter la présidence de cette thèse.

A MON MAITRE

MONSIEUR LE DOCTEUR GUILBERT

Médecin électro-radiologiste des hôpitaux de Paris
Chef du service d'électro-radiologie de l'hôpital Lariboisière

Qui nous a inspiré ce travail, nous a guidé de ses conseils, et a eu la bienveillance de mettre à notre disposition les documents de son service.
Toute notre gratitude.

A Monsieur le Docteur TORTAT

Toute notre reconnaissance.

A MESSIEURS LES ASSISTANTS

DU SERVICE D'ÉLECTRO-RADIOLOGIE DE L'HOPITAL

LARIBOISIÈRE

A TOUS MES PROFESSEURS

DE L'ÉCOLE DE MÉDECINE DE RENNES

I. — L'ACTION DES RAYONS X SUR LE FIBROME

Dans le cas de fibrome utérin, la cessation des hémorragies, sous l'effet des rayons X, est bien établie : Grâce à la sensibilité des cellules de l'endartère, l'irradiation détermine des lésions d'endartérite entraînant l'oblitération vasculaire.

La régression de la masse tumorale a été plus discutée : On a voulu la faire tenir à la diminution de l'œdème résultant précisément de la diminution de circulation. Cette concession implique que le volume de la tumeur régresse dans une mesure relativement très faible. Il reste comme seule et véritable action des rayons la cessation des hémorragies. C'est Béclère qui a défendu la thèse de l'action directe des rayons X sur le tissu myomateux lui-même ; La destruction et la disparition des éléments cellulaires dont sont formés les fibromes, voilà, selon lui, l'effet direct de cette médication et la manifestation première de son action. A l'appui de cette thèse, Béclère donne ses statistiques.

Cette conception s'accorde justement avec ce qui est établi aujourd'hui de la nature et de l'action des rayons de Rœntgen. Si elle doit être admise, scienti-

fiquement, sa vérité peut aussi se démontrer de façon objective, par le moyen de l'hystérographie.

La loi de Bergonié-Tribondeau a été, longtemps, le théorème énonçant l'action des rayons X : « Les rayons X agissent avec d'autant plus d'intensité sur les cellules que l'activité reproductrice de celles-ci est plus grande — que leur devenir kariokinétique est plus long — que leur fonction et leur morphologie sont moins définitivement fixées ». D'après cette loi, le tissu myomateux n'est pas, électivement, radiosensible. Mais il convient, justement, de noter qu'elle résume l'ensemble des expériences faites sur le testicule, et qu'elle n'est peut-être pas vraie pour tous les tissus, du moins dans un sens général et dans ses déductions thérapeutiques ; elle ne peut servir à apprécier comparativement, et *a priori,* la radiosensibilité des tissus différents. Regaud écrit que l'on trouve des variations nettes de la sensibilité au cours des changements fonctionnels d'une même espèce cellulaire : il a trouvé que les éléments nourriciers de l'épithélium séminal, habituellement peu radiosensibles, présentent un moment de sensibilité qui coïncide avec une période d'activité intense, à laquelle le noyau participe d'une manière particulière. Il convient donc d'étendre le sens de la loi de Bergonié : la radiosensibilité est proportionnelle au métabolisme momentané de la cellule ; et cette conception nous explique la radiosensibilité des cellules en mitose, des tissus pathologiques en métabolisme anormal comme le fibrome. Le résultat de l'irradiation, dans ce cas, ne

peut être qu'une réduction du volume de la tumeur, car les rayons X sont agents d'exérèse histologique.

Les fibro-myomes utérins présentent une caractéristique que ne possède aucune autre tumeur, bénigne ou maligne. Leur genèse et leur évolution peuvent être étroitement liées à l'activité d'une glande endocrine : l'ovaire ; ils régresseraient parfois spontanément quand la fonction ovarienne est suspendue. Ce fait est loin d'être constant ; que l'irradiation des ovaires puisse donner une ménopause artificielle et la même suite de faits que précédemment est une idée qui ne saurait détruire la thèse de la régression de la tumeur. Béclère a montré aussi dans ses statistiques comme cette régression peut être remarquable par son indépendance de la fonction ovarienne : elle précède la ménopause ou elle est observée chez des malades ayant dépassé la ménopause comme chez des malades encore réglées.

A priori, il est logique d'admettre l'efficacité du traitement radiothérapique sur la masse même du fibrome utérin. Nous avons demandé à l'hystérographie de nous donner un témoignage sûr, objectif, de cette efficacité.

II. — LA MÉTHODE DE TRAITEMENT

Deux grandes méthodes sont aujourd'hui mises en œuvre dans la rœntgenthérapie du fibrome utérin : la méthode des doses massives et celle des doses fractionnées.

La méthode des doses fractionnées est celle que l'on emploie lorsqu'on dispose d'un appareillage qui ne permet pas d'obtenir un voltage suffisant. Lorsqu'on veut traiter un fibrome, il s'agit d'atteindre l'utérus par le rayonnement X, en lésant le moins possible la peau et les tissus que les rayons doivent traverser. Un rayonnement est d'autant moins absorbé par la peau et les couches superficielles que sa longueur d'onde est plus petite, et les longueurs d'ondes courtes sont données par les voltages élevés. L'irradiation des fibromes avec un voltage qui n'est que moyennement pénétrant oblige à donner une quantité plus importante de radiations : une partie en sera retenue par les téguments, elle sera inutile et peut être nuisible. De ce fait, le traitement est aussi prolongé, et surtout, le tissu pathologique n'étant pas atteint avec la même brusquerie et la même intensité par la dose de

rayonnement ne peut être si justement détruit ou annihilé.

La méthode des doses massives ou dose profonde ne présente sur la précédente que des avantages ; elle tend à parer aux inconvénients que nous venons de citer ; elle est pratiquée avec une tension de 200 kilos volts, la longueur d'onde des rayons émis est très courte, ils en sont plus pénétrants ; on augmente encore le taux de transmission en profondeur en augmentant la distance du foyer de rayonnement à la peau et la largeur du champ d'irradiation. Cette technique est due à notre maître, M. le Docteur Guilbert ; elle permet des doses uniques rapprochées, et moins importantes que dans la technique précédente. Les données du traitement sont, en moyenne : 40 cm. d'étincelle équivalente, 30 cm. de distance focale, deux champs de 9 × 24, l'un antérieur, l'autre postérieur ; un filtre de 0,5 Cu + 2Al absorbe les rayons de longueur d'onde plus grande qui seraient entièrement absorbés par la peau. En deux heures, l'irradiation peut être terminée. Cette méthode a été employée pour les malades dont nous présentons l'observation.

Cette méthode de traitement entraîne la stérilisation définitive ; les annexes sont irradiées en même temps que l'utérus. Cette stérilisation est voulue, elle assure la guérison complète de la malade : Nous avons dit comme la genèse et l'évolution du fibrome peuvent être étroitement liées à l'activité fonctionnelle de l'ovaire. La cessation des règles est généralement obtenue un mois ou deux après l'application du traite-

ment. Quant à la régression de la tumeur, elle ne saurait atteindre son maximum avant plusieurs mois. Si les cellules myomateuses sont tuées par le rayonnement, une masse tumorale ne peut s'effondrer que progressivement.

III. — L'HYSTÉROGRAPHIE

Quand la radiographie apporta son concours comme moyen d'exploration en gynécologie, le pneumo péritoine fut d'abord employé, puis on en vint aux insufflations et aux injections de substances opaques aux rayons X. En 1914, Dartigues et Dimier se servirent du collargol, de l'argyrol, du bromure de sodium, et l'idée fut reprise de 1916 à 1925 par Rubin, Kennedy, Mocquot. C'est en 1925 que Carlos Heuser eut le premier l'idée, pour explorer l'utérus, d'employer le lipiodol de Lafay dont Sicard et Forestier venaient de démontrer l'inocuité et la commodité dans l'exploration des voies respiratoires et des espaces sous-arachnoïdens. En 1926, les travaux de Mocquot et sa communication à la Société de Chirurgie demontrent l'inocuité de la méthode.

A partir de 1926, après les travaux de Grégoire, Cl. Béclère, Darbois et Cotte, l'hystérosalpingographie passe réellement dans la pratique gynécologique. Depuis, les travaux se sont multipliés, chaque auteur appliquant sa méthode à un cas plus précis : recherche des malformations utérines ou de la perméabilité

des trompes ; diagnostic des hémorragies, en particulier par le lipiodol en couche mince et les clichés en série, technique employée par Ledoux, Lebard et Garcia Calderon par analogie avec la méthode employée dans l'examen radiologique de l'estomac et du duodénum.

Pour éclairer sur l'action de la rœntgenthérapie dans la tumeur bénigne de l'utérus, nous avons radiographié la cavité utérine avant et après le traitement.

On injecte la cavité en surveillant la pénétration du lipiodol et en tenant compte en même temps de la quantité injectée et des phénomènes subjectifs éprouvés par la malade. On arrête dès que le lipiodol file dans les trompes. Nous nous sommes servis de l'appareil de Douay : Cet appareil comprend une seringue métallique construite de façon à ce que chaque tour de l'ailette qui commande le piston corresponde au débit de 1 cc. exactement. Son extrémité est filetée, permettant de monter la sonde intra-utérine avec un cône obturateur mobile.

L'examen au lipiodol de la cavité utérine doit être fait en évitant la période des règles.

Interprétation des clichés

Les rayons X constituent le traitement spécifique du fibrome interstitiel. C'est aussi dans ce cas que l'hystérographie donne des images caractéristiques : Le tissu myomateux, en se développant, tiraille la fibre utérine et constitue en même temps un obstacle à sa

tonicité. La cavité de l'utérus s'en trouve déformée, et surtout agrandie lorsqu'on procède à l'injection de lipiodol.

L'infiltration diffuse d'une paroi utérine par le tissu pathologique donne une cavité dilatée, mais qui a gardé une forme triangulaire.

Le fibrome de petit ou de moyen volume donne une image déformée, la déformation pouvant être plus ou moins accusée suivant le développement de la masse tumorale, mais l'agrandissement de l'opacité est encore, dans ce cas, l'élément principal.

Une tumeur volumineuse, facilement perceptible par le palper abdominal, déforme la cavité utérine plus qu'elle ne l'agrandit.

L'hystérographie nous éclaire donc de façon assez précise et sûre sur le fibrome utérin, bien qu'elle ne constitue, dans ce cas, qu'une méthode d'investigation indirecte. Elle peut nous permettre d'apprécier l'action des rayons X sur la tumeur bénigne de l'utérus. Si la thèse de l'action directe des rayons sur les cellules myomateuses et de la régression de la tumeur est exacte, une nouvelle radiographie de la cavité utérine, pratiquée à la suite d'un traitement radiothérapique donnera une image modifiée dans le sens du normal. Une cavité qui s'était montrée agrandie se présentera plus petite et de capacité réduite : le tissu pathologique disparaissant laisse la fibre utérine reprendre son élasticité et sa tonicité. Une cavité déformée par une masse tumorale reprendra une configuration plus normale.

La régression de la tumeur n'atteignant son maximum que plusieurs mois après l'irradiation, c'est dans ce délai qu'il convient de pratiquer l'hystérographie de contrôle.

L'appréciation des résultats est plus frappante si la cavité de l'utérus était, non seulement agrandie ou déformée, mais déviée par le développement prédominant d'une masse tumorale. Celle-ci cédant sous l'action des rayons permet au corps utérin de revenir vers son axe normal.

Dans les cas exceptionnels de noyaux fibromateux opposés, la cavité utérine est anormalement petite. L'irradiation doit permettre d'en obtenir une plus grande vacuité.

L'hystérographie présente donc un grand intérêt dans l'argumentation en faveur de l'action directe des rayons X sur le fibrome. Nous avons pris le cas de fibromes interstitiels, car ils constituent l'indication majeure de la radiothérapie. Les myomes sous-muqueux, à développement cavitaire, cèdent plus difficilement à l'irradiation : les hémorragies peuvent cesser en même temps qu'apparaissent les bouffées de chaleur caractéristiques de la ménopause, mais elles reparaissent souvent après un temps variable, et sans aucun caractère de périodicité. Quant aux polypes, leur ablation doit être pratiquée en tout état de cause, les rayons X peuvent déterminer leur nécrose.

Les myomes et les polypes sous-muqueux se révèlent sur les clichés par une image lacunaire dont les contours sont nets et réguliers.

Le myome à développement sous-péritonéal peut laisser une cavité utérine normale, mais ce cas est plus rare et ne constitue pas une contre-indication de la rœntgenthérapie : simples bosselures à la surface de l'utérus, ces fibromes réagissent aux rayons de la même façon que les fibromes interstitiels.

OBSERVATIONS

Observation 1.

Mme La..., 32 ans.

Se présente à la consultation de gynécologie le 30-5-36.

4 enfants dont le dernier est âgé de 4 ans et demi.

Aucune fausse couche.

Consulte pour des règles irrégulières, pas très abondantes, mais son médecin a parlé de fibrome.

A l'examen : au toucher on note : gros col de métrite chronique, le corps utérin est en position directe paraissant de volume sensiblement plus gros que le volume normal, donnant ainsi l'impression d'un utérus mal involué. On sent en outre un reliquat d'annexite droite, de la grosseur d'une amande.

Une hystérographie est pratiquée : La cavité utérine emplie de lipiodol, se découpe sur le cliché avec la forme triangulaire habituelle, à contours parfaitement réguliers, mais l'ombre est plus grande qu'il est normal. Nous sommes donc en présence d'une cavité utérine nettement agrandie, mais qui a conservé sa forme ; cet aspect cadre bien avec les renseignements que donnait le toucher, lequel ne permettait de percevoir aucune masse sensible. Le cliché montre en outre que le corps utérin est sensiblement déplacé à gauche ; comme il ne peut s'agir d'une masse tumorale qui le refoule ou le bascule de ce côté, on doit admettre que cette déviation est due à un processus adhérentiel à rattacher à l'annexite ancienne.

De l'examen radiographique ajouté aux signes cliniques, nous pouvons déduire avec certitude que nous sommes en présence d'un utérus infiltré, qui saigne ; la régularité et l'homogénéité de l'ombre lipiodolée ne nous laissent aucune arrière-pensée sur la possibilité d'une lésion maligne, ou d'un polype.

La malade est donc irradiée :

Le 19 juin : champ antérieur de 10×24, elle reçoit 800 r à une distance focale de 40 cm., avec une tension de 200 kilos volts et un filtre de 1/2 Cu + 2Al ; soit, pour l'appareillage, une durée de 1 h. 27.

Le 20 juin : champ postérieur, mêmes données, même quantité de rayonnement.

La malade eut ses règles le 26 juin et le 22 juillet, elle

ne les a jamais revues depuis, n'a eu aucune perte de sang, tandis que sont apparues les bouffées de chaleur. Etat local excellent.

Une hystérographie de contrôle pratiquée le 15-12-36, soit six mois à peine après le traitement rœntgenthérapique, montre la diminution importante de la cavité utérine qui est revenue à un volume sensiblement normal. Cliniquement, l'utérus paraît un peu moins gros que normalement. En outre, le cliché nous montre qu'il est revenu dans l'axe médian du corps et les trompes se sont laissées facilement pénétrer par le lipiodol.

Observation 2.

Mme Lé..., 50 ans. Est vue le 12-5-36.

Deux enfants, le dernier âgé de 2 ans.

Une fausse couche à l'âge de 21 ans.

A présenté tout récemment une hémorragie qui a duré seize jours.

Habituellement réglée de façon régulière, ses règles durant trois jours ; pas de pertes blanches.

A l'examen, on trouve un col en bas et en arrière ; la palpation du corps utérin révèle un gros fibrome très régulier paraissant du volume de deux poings, plus haut que large.

Rien aux annexes.

L'hystérographie pratiquée à ce moment montre une cavité utérine agrandie, à contours nets, qui a conservé sa forme, ce qui cadre avec le développement du fibrome en hauteur, le long du corps utérin.

La malade est irradiée par deux champs de 10×24 antérieur et postérieur et reçoit 800 r par champ ; filtre : 1/2 Cu + 2Al. Distance focale : 40 cm ; 200 kilos volts, deux séances : 10 et 11 juin.



A la suite de ce traitement, la malade revoit ses règles une fois, et n'a rien vu depuis. Elle signale quelques pertes blanches le 12-9-36 et le fibrome à cette époque commence sa régression.

Le 9-1-37, une hystérographie est pratiquée qui montre dans de fortes proportions la diminution de volume de la cavité utérine, tandis que le toucher donne à ce moment la taille d'un poing comme dimension de la masse fibromateuse.

Observation 3.

Mme G..., 33 ans.

Vue le 2-5-36.

Un enfant : 11 ans. Aucune fausse couche. Souffre du ventre, dont elle a constaté une augmentation de volume.

Règles régulières, durant trois à quatre jours, d'abondance moyenne, jamais de métrorragies. Peu de pertes blanches, dont l'écoulement est en rapport avec la constipation.

Le toucher permet de noter un col en bas et en arrière. Sur le corps utérin : fibrome assez régulier, allongé dans le sens de l'utérus, avec un noyau postérieur et un noyau à gauche. Le fond de l'utérus arrive à mi-chemin de l'ombilic.

Le cliché, après injection intra-utérine de lipiodol, reflète fidèlement l'impression du toucher : la cavité utérine est agrandie, avec une poche en haut et à gauche ; l'opacité est homogène et ses contours sont réguliers.

La malade, ayant eu ses dernières règles le 10 avril, est traitée les 15 et 16 mai après les règles suivantes : même traitement que précédemment. La malade revoit ses règles le 6 juin, après quoi elle n'a plus aucune perte de sang ; quelques bouffées de chaleur.

Le 23-1-37, l'utérus se présente notablement diminué de volume, dévié à droite ; on retrouve seul un noyau postérieur, le tout du volume d'un petit poing, tous caractères que reflète bien une hystérographie pratiquée à cette date et qui montre en outre que les trompes sont aussi devenues parfaitement libres, perméables.

Observation 4.

Mme R..., 52 ans.

Consulte le 8-2-36.

Un enfant âgé de 28 ans.

Aucune fausse couche.

Présente des hémorragies depuis cinq ans : métrorragies et ménorragies.

Au toucher, on tombe sur un gros fibrome bosselé avec un gros noyau antérieur, prenant toute la lèvre antérieure du col ; le volume total égale environ les deux poings.

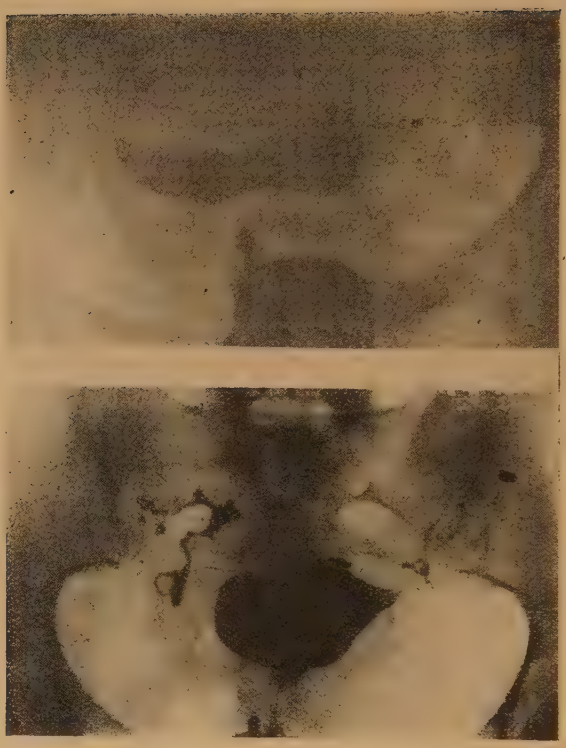

L'hystérographie donne une image en cuvette, dont le bord supérieur est légèrement irrégulier, impression d'une cavité utérine aplatie, écrasée, traduisant bien le diagnostic porté par le toucher.

La malade est traitée les 21 et 22 février 1936 en deux champs : antérieur et postérieur ; chaque champ reçoit une dose de rayonnement de 600 r.

On observe l'arrêt des pertes en mai ; le 11 septembre suivant, petites pertes pendant deux à trois jours ; depuis, aucune perte rouge ; ces constatations sont faites le 26-9-36 et on note en même temps un amaigrissement de 5 kilos depuis juillet. Au toucher, le col se présente à ce moment dans l'axe du vagin, normal ; le corps rétrofléchi apparaît du volume d'un gros poing.

Le 12-1-37, même était qu'en septembre 1936.

Une hystérographie est faite alors : elle montre une réplétion plus facile de la cavité utérine en hauteur, ce qui ne peut s'expliquer que par une réduction importante de la masse de la tumeur ; en même temps la déformation est moins accusée ; la cavité toutefois reste encore grande, ce qui confirme le toucher. Les trompes se sont laissé cette fois facilement pénétrer par le lipiodol.

Observation 5.

Mme Lév...

Se présente le 3-1-36. Agée de 43 ans.

A présenté des règles toujours abondantes ; en particulier se plaint de métrorragies importantes depuis quarante jours.

Au toucher, on trouve un gros utérus bosselé, assez mobile. La malade est traitée les 7 et 8 janvier : deux champs de 600 r chacun. Revue en juin, elle signale que ses règles sont réapparues à deux reprises, puis tout écoulement a cessé, pour réapparaître à nouveau.

La dose de rayonnement qui a été appliquée est jugée insuffisante.

L'hystérographie à ce moment montre une cavité utérine encore grande, à contours réguliers. Nouvelles pertes sanguines en août ; le traitement est repris du 2 au 6 oc-

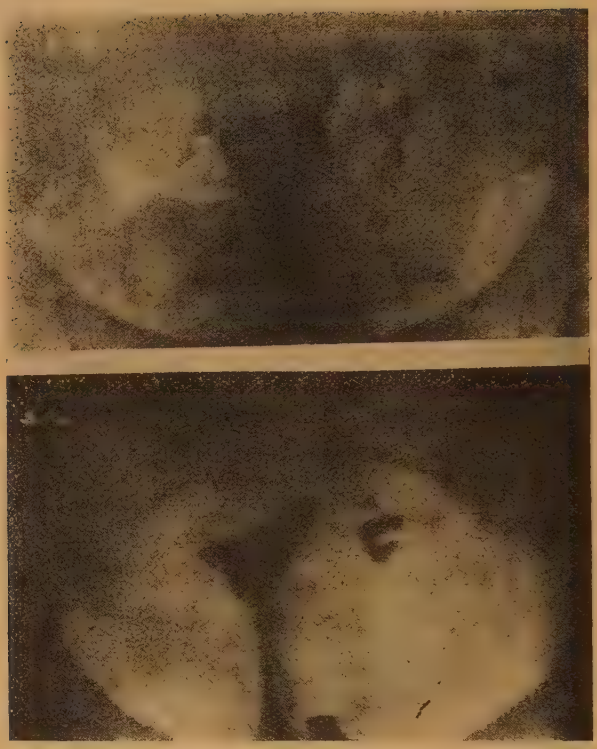

tobre; la malade est irradiée en quatre champs de 15×24: champs antérieur, postérieur et latéraux, à raison de 600 r par champ.

Quelques hémorragies se sont encore produites après le traitement, puis elles ont entièrement cessé. Une hystérographie le 26-6-37 montre une cavité utérine revenue à une dimension presque normale.

Observation 6.

Mme M...

Est examinée le 24-10-36.

Agée de 52 ans, présente depuis trois semaines des métrorragies qui l'affaiblissent beaucoup ; la malade est obèse.

Au toucher, l'utérus est de volume sensiblement normal ; on ne note pas d'exocervicite.



L'exploration de la cavité utérine au lipiodol montre que celle-ci est de capacité plus grande qu'il est normal, elle se laisse facilement distendre, et sur le cliché elle se montre agrandie mais a conservé la forme habituelle ; on est donc en présence d'une certaine atonie de la fibre utérine.

La malade est irradiée les 18 et 19 novembre : deux champs de 700 r chacun.

Les règles sont apparues une seule fois après ce traitement, assez abondantes, mais plutôt prolongées.

En juin 1937, l'état général se révèle excellent.

Une hystérographie pratiquée à cette époque présente une cavité utérine nettement diminuée.

Observation 7.

Mme Gol..., 50 ans.

Examinée en juin 1936. Le toucher vaginal donne un gros fibrome médian du volume d'un poing et demi, presque régulier ; l'examen radiographique au lipiodol montre une cavité utérine qui a perdu sa forme triangulaire, les angles sont arrondis, elle tend à prendre une forme hémisphérique.

Le traitement radiothérapique est appliquée, avec les mêmes données que précédemment, les 12 et 13 juin.

En juillet, la malade signale quelques pertes sanguines qui tachent le linge, mais pas de règles vraies ; en septembre, plus de pertes, quelques bouffées de chaleur. L'état local se maintient parfait par la suite.

L'hystérographie pratiquée en janvier 1937 montre une cavité utérine réduite, présentant des angles nets.

Observation 8.

La même histoire clinique et radiologique, les mêmes modifications sous l'influence de l'irradiation, sont à noter pour Mme Le P..., âgée de 46 ans, qui s'est présentée le 3-11-36. Elle avait grossi du ventre depuis un an ;

ses règles étaient toujours abondantes, apparaissant en moyenne tous les vingt-cinq jours, et durant cinq jours. Pas de pertes entre les règles.

Au toucher, on sentait une masse de caractère fibromateux, du volume de deux poings.

Observation 9.

Mme Duch..., 44 ans ; 3 enfants bien portants ; aucune fausse couche.

Entre dans un service de chirurgie le 2 octobre 1936, pour des métrorragies dont le début remonte à un an environ.

La malade est régulièrement réglée, mais ses règles sont toujours pénibles, accompagnées de douleurs lombaires, de durée et de volume assez variables. Depuis un an sont apparues des métrorragies de sang rouge analogue à celui des règles durant deux à cinq jours, coupant irrégulièrement l'intervalle entre les règles, paraissant parfois les prolonger sous forme de ménorragies ; pas de leucorrhée.

En dehors de ces pertes sanguines, aucun signe général ou fonctionnel important ; pas d'amaigrissement, pas de signes urinaires ou digestifs.

On note des varices des membres inférieurs.

A l'examen : abdomen souple, gros panicule adipeux.

Au toucher vaginal : col normal, utérus fibreux à peine plus gros que le volume normal ; rien aux annexes.

L'hystérographie donne une cavité utérine nettement agrandie, démontrant que nous sommes en présence d'une hypotonie de la fibre utérine par suite de l'infiltration de la paroi par le tissu pathologique néoformé, lequel est disséminé, ne formant pas tumeur ; la lumière utérine a gardé sa forme. Les hémorragies dont se plaint la malade s'expliquent ainsi.

La malade est irradiée en deux champs antérieur et postérieur, à raison de 700 r par champ. Deux mois après, toute hémorragie a cessé, et depuis la malade n'a jamais présenté de pertes.

Une nouvelle exploration au lipiodol, plus de six mois après, présente une cavité utérine très réduite.

Observation 10.

Mme Coup..., 52 ans.

Se présente le 2-2-37.

Deux enfants dont le dernier est âgé de 15 ans.

Aucune fausse couche.

Règles régulières, mais abondantes les deux premiers jours. Quelques pertes blanches.

A l'examen, le col est dans l'axe du vagin ; le corps est rétro dextro versé, un peu gros, régulier ; on note un reliquat d'annexite droite du volume d'une prune ; rien à gauche.

L'hystérographie montre une cavité utérine légèrement agrandie ; le cliché, de face, présente la dextroversion utérine, l'ensemble ayant gardé la forme triangulaire habituelle ; on note que le bord supérieur de cette cavité bombe sensiblement dans sa partie gauche ; le tissu myomateux prédomine à cet endroit, où il provoque un tiraillement de la paroi.

Une nouvelle radiographie pratiquée six mois après un traitement rœntgenthérapie sur deux champs antérieur

et postérieur comportant 700 r chacun, montre une cavité utérine de volume normal ; la déformation au niveau de son bord supérieur a complètement disparu.

Ces modifications sensibles sur un utérus qui n'était que légèrement infiltré ne peuvent s'expliquer que par la disparition du tissu pathologique sous l'influence des rayons.

Observation 11.

Mme Drès..., 47 ans.

S'est présentée le 5-1-37.

Deux enfants : le dernier est âgé de 25 ans.

Sept fausses couches. Spécificité ancienne, Wassermann négatif depuis 1924 et toujours en traitement.

Règles régulières, durant quatre jours, abondantes ; pas de pertes blanches.

A l'examen : le col utérin est très mobile, le corps est allongé, et on a la sensation d'un fibrome du volume de deux petits poings superposés.

Rien aux annexes.

A l'examen radiographique, la cavité utérine se révèle augmentée de volume, étalée.

La malade est irradiée en quatre champs de 600 r chacun : un champ antérieur et un champ postérieur de 24×15, deux champs latéraux de 15×10. Ce traitement est appliqué du 15 au 19-1-37.

Le 11-9-37, l'exploration radiologique donne une cavité utérine de capacité très diminuée, la lumière de cette cavité se présente plus étroite, se rapprochant du type normal.

Toutes règles ou pertes sanguines ont définitivement cessé.

Observation 12.

Mme Le F..., 54 ans.

Cinq enfants, le dernier est âgé de 23 ans.

Aucune fausse couche.

Bien réglée jusqu'au début de 1936. Règles toujours abondantes : huit jours. La malade a présenté une métrorragie qui a duré cinq semaines en décembre 1935. Ensuite les règles sont très irrégulières, apparaissant tous les huit ou quinze jours.

Examen le 4-7-36. On note une grosse masse régulière fibromateuse du volume d'une tête de nouveau-né arrivant à deux travers de doigt de l'ombilic.

La cavité utérine injectée de lipiodol donne une opacité arrondie dans laquelle on ne saurait retrouver la forme triangulaire habituelle, cette opacité est parfaitement homogène, la masse du fibrome, ici importante, explique le caractère accusé de la déformation.

La malade est irradiée les 3 et 4 août 1936 ; deux champs : antérieur et postérieur, 700 r par champ, soit 1 h. 27 ; tension de 200 kilos volts ; filtre : 1/2 Cu + 2 Al.

Après ce traitement, les règles sont apparues le 12 août, puis de petites pertes sanguines pendant trois mois, quelques métrorragies peu abondantes et très irrégulières en février 1937. Depuis ce temps, toute hémorragie a cessé.

Une hystérographie, pratiquée le 13-2-37, donne une cavité utérine encore très grande mais dont la configuration est moins atypique. A cette date, il est facile aussi d'observer cliniquement, en raison de l'importance de la masse lors du premier examen, une diminution notable du volume du fibrome ; il est encore perceptible par le palper abdominal.

Le 18-9-37, même volume ; la régression est moins absolue dans le cas de tumeur volumineuse ; l'hystérographie, elle, montre à cette date une réduction appréciable de la cavité utérine, ce qui s'explique : si la masse du fibrome n'a plus diminué, la paroi utérine a regagné de sa tonicité, la tumeur régresse d'abord, laissant ensuite la fibre musculaire reprendre sa force et son élasticité.

Observation 13.

Mme Coch..., 38 ans.

Se présente à la consultation le 30-1-37.

Aucun enfant, aucune fausse couche.

Bien réglée jusqu'en mars 1933. Depuis cette époque, a présenté des pertes continuelles, irrégulières, sans altération de l'état général.

L'utérus monte très haut, la radiographie montre une cavité utérine très agrandie, allongée, verticale, les contours sont nets.

La malade est irradiée les 17 et 18-2-37, en deux champs antérieur et postérieur, 700 r par champ. Elle n'a subi aucune perte après le traitement.

Le 19-9-37, l'hystérographie donne une cavité utérine réduite ; à l'examen clinique, l'utérus se révèle de volume sensiblement normal, antéfléchi.

Ces observations nous présentent le cas de malades chez lesquelles l'efficacité du traitement par les rayons X est cliniquement constatée. L'exploration radiologique illustre cette guérison.

D'autres malades ont vu leurs hémorragies persister ou reprendre après l'irradiation.

Observation 14.

Mme Mén..., 30 ans.
Aucun enfant, aucune fausse couche.
Réglée à 13 ans.

Se plaint d'irrégularités dans les époques depuis trois ans : elle a présenté deux à trois mois d'aménorrhée, puis des règles très abondantes, avec gros caillots.

Depuis un an, les règles sont à nouveau régulières, très abondantes, durant six, sept jours. Il y a six mois, sont apparues des pertes rosées, et l'on note un amaigrissement de cinq kilos en un an.

Un traitement radiothérapique est institué pour fibrome : deux séances les 19 et 20 décembre.

Nous revoyons la malade en avril. Depuis l'irradiation, elle a revu ses règles le 25 décembre et le 24 janvier sans changements ; le 19 février, douloureuses. Actuellement, elle souffre du ventre ; elle n'a pas eu de bouffées de chaleur.

A l'examen : gros utérus antéfléchi du volume d'une tête de nouveau-né.

L'hystérographie, pratiquée à cette date, est comparée au cliché obtenu avant l'irradiation : ceci permet de noter une diminution de volume de la cavité utérine qui demeure encore agrandie, une modification dans la forme de l'image qui se rapproche du type normal, mais qui demeure encore globuleuse.

La dose de rayonnement appliquée est jugée dans ce cas insuffisante et ce fibrome est irradié à nouveau.

La malade, revue huit mois après, n'a présenté aucune perte depuis la seconde irradiation.

Observation 15.

Mme Hub..., 33 ans.

Un enfant âgé de sept ans. Aucune fausse couche.

Consulte pour des pertes très abondantes, avec caillots, durant quatre, cinq jours, et survenant huit jours avant la date normale d'apparition des règles.

A l'examen : col regardant en bas et en arrière, utérus gros, fibromateux, antéversé.

La malade est irradiée les 16 et 17 décembre ; elle voit ses règles le 4 janvier, moins abondantes qu'auparavant, puis le 28, de nouveau abondantes, tandis que persistent des pertes sanguines s'arrêtant deux à trois jours, pour reprendre ensuite. Cet état de choses durera deux mois, sans que la malade ait de règles véritables ; elle se plaint de bouffées de chaleur. Les métrorragies et les ménorragies persisteront ensuite avec des périodes de rémission.

Une hystérographie de contrôle montre que la cavité utérine est encore très irrégulière d'aspect.

CONCLUSIONS

La régression ou la disparition de la masse du fibrome utérin, à la suite du tratement radiothérapique, a été discutée.

Les trois propositions de la loi de Bergonié ne donnaient pas le tissu myomateux comme électivement radio-sensible. Il convient justement d'étendre le sens de cette loi : un tissu dont les cellules sont en métabolisme momentanément exagéré, anormal, présente la radio-sensibilité élective ; c'est le cas du fibrome. L'action des rayons X, rayons lumineux de courte longueur d'onde, paralysants des fonctions vitales, est une destruction de tissu.

Il est donc juste d'admettre, *a priori*, l'action directe des rayons X sur le fibrome, et la réduction de la masse tumorale après l'irradiation.

Ce fait peut être moins facile à prouver que la cessation des hémorragies ; nous avons demandé à l'hystérographie de nous renseigner de façon objective : le fibrome allonge, déforme et agrandit la cavité utérine. Cet aspect radiologique est toujours modifié après le traitement radiothérapique ; la cavité de

l'utérus se présente réduite, de configuration plus normale.

Ces modifications sensibles et souvent importantes impliquent la régression de la masse de la tumeur sous l'effet de l'irradiation.

Dans les cas où cette réduction de volume n'a pas été constatée à l'examen radiographique, les malades ont vu persister ou reparaître leurs hémorragies.

Vu : le Doyen de la Faculté,
TIFFENEAU.

Vu : le Président de thèse,
HARVIER.

Vu et permis d'imprimer :

Le Recteur de l'Académie de Paris,
G. ROUSSY.

BIBLIOGRAPHIE

Radiothérapie

Almaric (J.). — Quelques remarques à propos de 647 fibromes ou utérus fibromateux traités par les radiations. *Bull. et mém. soc. de radiol. médic. de France,* XXIe ann., juin 1933.

Béclère (A.). — Le traitement des fibro-myomes utérins par les rayons de Rœntgen. *Congr. Intern. de Méd. de Londres,* 1913 ; *La gynécologie,* Paris, oct. 1913.

— La radiothérapie des fibro-myomes utérins, résultats, mode d'action et indications d'après une statistique de 400 observations personnelles. *Congrès des Obst. et Gyn. de langue française,* Bruxelles, 27 sept. 1919. *Journal de Radiologie,* juillet-août 1919.

— La technique de la radiothérapie des fibro-myomes utérins. *Journal de Radiologie,* janvier 1920.

— Sur la rœntgenthérapie des fibro-myomes utérins d'après 300 nouvelles observations. *Bull. de l'Académie de Méd.,* séance du 11 oct. 1921.

— Les indications et les résultats du traitement des fibro-myomes de l'utérus à l'aide des rayons de Rœntgen. *La Presse thermale et climatique,* mars 1929.

BORDIER. — Historique de la méthode radiothérapique dans le traitement des fibro-myomes utérins. *Arch. Elect. méd. Bordeaux,* janvier 1936.

CORSCADEN (J.-A.). — The fate of fibromyoma of the utérus after radiotherapy (L'évolution des fibromyomes de l'utérus après radiothérapie). *Am. Journ. Rœntgen a Radiumth,* avril 1933.

DUCUING (J.), BERTRAND-PIBRAC (De) et GUILHEM. — Nos résultats dans la thérapeutique des fibromes par les agents physiques. *Bull. Soc. Obst. et Gyn. de Paris,* juillet 1934.

GALL (F.). — Les résultats du traitement opératoire et radiothérapique du fibrome utérin. *Strahlenthérapie,* Bd XV, H. 2, 1923.

GIBERT (P.). — La rœntgenthérapie des fibromyomes de l'utérus et des métropathies hémorragiques, Masson, édit., 1935.

GUILBERT (Ch.). — Radiothérapie, technique du dosage en profondeur, Maloine, édit., 1932.

— Radiothérapie des fibromes. *Rev. des Arch. méd.,* octobre 1922.

— A propos de la radiothérapie des fibromes. Traitement en une seule série de champs (2 séances). *Concours médical,* 6 avril 1924.

KEENE (F.-E.) et KIMBROUGH (R.-A.-J.). — Fibromyoma uteri treatment and end results (Fibromyomes utérins, traitement et résultats éloignés). *Am. Journ. of Obstr. a Gyn.,* 20 août 1930.

LACASSAGNE (A.). — Etude histologique et physiologique des effets produits sur l'ovaire par les rayons X. Thèse, Faculté de Médecine de Lyon, 1913.

LEDOUX-LEBARD (R.). — Les bases physiques et la technique de la radiothérapie profonde. *Paris Méd.*, 4 février 1922.

MARTIUS (H.). — Rayons de Rœntgen et lésions germinatives envisagés du point de vue de la thérapeutique gynécologique. *Strahlenthérapie,* Berlin, XXXVII, 1, 1930.

MATHEY-CARNOT (R.). — Radiothérapie gynécologique, curie et Rœntgenthérapie, Masson, édit., 1936.

PASCHETTA (J.). — Considérations sur le traitement, par la radiothérapie profonde, des fibromyomes de l'utérus, Maloine, édit., 1934.

ROUX (R.). — La radiothérapie pénétrante dans les fibromes utérins et les hémorragies de la ménopause. *Bull. Soc. de Rad. méd. de France,* avril 1931.

SOLOMON (I.). — La radiothérapie profonde. Masson, 1923.

— Précis de radiothérapie profonde, Masson, 1926.

HYSTÉROGRAPHIE

BÉCLÈRE (Cl.). — L'exploration radiologique en gynécologie. Technique. Résultats. Masson, 1928.

— Radiodiagnostic gynécologique par injections de lipiodol. (*Bulle. et Mém. soc. chir. de Paris,* mars 1928).

— Les injections intra-utérines de lipiodol sont-elles dangereuses. *La Presse Médicale,* 23 juin 1928.

Cl. Béclère, Darbois, Ledoux-Lebard. — Du diagnostic radiologique des fibromyomes utérins. *Journal de radiol. et d'électr.*, janvier 1929.

B. Carbonell. — Contribution à l'étude des renseignements fournis par l'hystéro-salpingographie. Thèse, Paris, 1935.

Cotte. — Exploration radiologique de l'utérus. *Progrès Médical*, 30 octobre 1928.

— Radiodiagnostic en gynécologie. *Gyn. et Obst.*, janvier 1932.

Dartigues et Dimier. — Du diagnostic des affections utérines par la radiographie péri-utérine et endo-utérine. *Paris chirurgical*, juin-septembre 1916.

Douay. — A propos de la discussion sur l'hystérographie et ses dangers. *Soc. d'Obst. et de Gyn. de Paris*, séance du 6-7-36.

Ledoux-Lebard. — Manuel de radiodiagnostic clinique, Masson, édit.

Mocquot (P.). — L'examen radiologique de la cavité utérine. *Bull. et mém. soc. nat. de chirurgie*, 13 juillet 1925.

— L'examen de la cavité utérine. *Revue de chir.*, octobre 1925.

— Radiographie de la cavité utérine. *Bull. et mém. soc. nat. chir.*, 25 nov. 1925.

— Au sujet de l'examen radiologique de l'utérus. *Bull. et mém. soc. nat. de chir.*, mars 1928.

Sicard. — Injection de lipiodol dans l'utérus. (*Soc. méd. des Hôp.*, 20 février 1925).

Imp. spéciale de la Librairie Le François, 91, boul. St-Germain, Paris